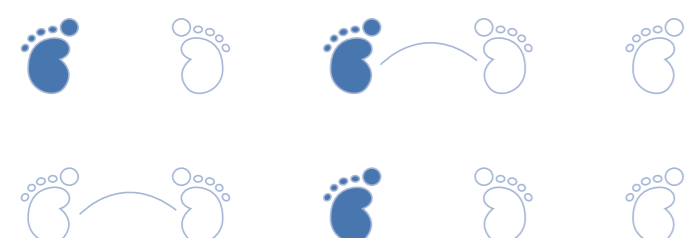


39

Toxoplasmose Congênita



Descrição

Descrição

A toxoplasmose é a mais frequente das infecções congênitas. Geralmente, é adquirida por meio da ingestão de carne crua ou mal cozida contendo cistos do *Toxoplasma gondii* ou ingestão de oocistos esporulados do solo. É menos frequente a transmissão por transfusão sanguínea ou hemoderivados.

Caracterização

O *Toxoplasma gondii* apresenta 3 formas:

- Oocistos (fezes do gato), que liberam as formas infectantes (esporozoítas)
- Taquizoítas (forma proliferativa)
- Bradizoítas (forma presente nos tecidos e de replicação lenta)

Transmissão

A via de transmissão é transplacentária, sendo 15% no 1º trimestre, 30% no 2º trimestre e 60% no 3º trimestre (maior chance de isolamento do toxoplasma). Após a infecção materna aguda, ocorre a infecção placentária. O comprometimento placentário acontece em 90% dos casos quando a infecção materna ocorre no 3º trimestre.

Infecção fetal

A gravidade do comprometimento fetal é inversamente proporcional à idade gestacional.

1º trimestre → infecção resulta em óbito fetal e alterações morfológicas no RN.

2º e 3º trimestre → infecção fetal resulta em doença subclínica ou leve no RN.

Na fase aguda, ocorre parasitemia e a forma encontrada é o taquizoíta. Depois, ocorre a fase latente com organismos encistados (sistema nervoso, músculo esquelético e cardíaco). O organismo encistado pode persistir no hospedeiro e ser reativado mais tardiamente e ocorrer manifestações graves como encefalite, miocardite e coriorretinite.

Manifestações clínicas

A toxoplasmose adquirida após o nascimento é geralmente assintomática. Em 25% dos casos, pode ser sintomática e manifestada como quadro inespecífico e leve (adinamia e febre) e, raramente, com hepatite, envolvimento pulmonar, renal, encefalite e miocardite.

Descrição

Infecção congênita

Toxoplasmose congênita – formas de apresentação

- Doença neonatal
- Doença manifestada nos primeiros meses
- Sequelas ou recorrência da infecção manifestada na infância ou adolescência
- Infecção subclínica

Os RN com infecção congênita podem ser assintomáticos em 70% a 90% dos casos e ocorrer aparecimento de alterações visuais e neurológicas mais tardiamente. Os sinais de toxoplasmose congênita ao nascimento incluem a hepatoesplenomegalia, icterícia, anemia, rash maculopapular, linfadenopatia, trombocitopenia. Associa-se ao quadro a meningoencefalite, alterações líquóricas, hidrocefalia, calcificações intracranianas, convulsões e coriorretinite.

Rastreamento

As gestantes devem ser rastreadas e, se houver soroconversão, devem ser tratadas com Espiramicina 1,5 g a cada 12 horas para evitar a infecção fetal. Se o feto estiver infectado, a mãe deverá receber Pirimetamina e Sulfadiazina + Ácido folínico.

Diagnóstico

Abordagem diagnóstica

No diagnóstico valoriza-se a história, manifestações clínicas, laboratoriais (hemograma, líquido) e exames complementares (radiológico, ultrassonografia, tomografia de crânio). As principais manifestações que auxiliam no diagnóstico são:

Exames	Alterações
Exame oftalmológico, auditivo	Coriorretinite, alterações auditivas
Ultrassom de crânio	Calcificações intracranianas, dilatação ventricular
Líquor	Aumento das proteínas
Hemograma	Anemia, leucopenia ou leucocitose, linfocitose plaquetopenia, eosinofilia
Tomografia de crânio	Cistos, calcificações, hidrocefalia

Diagnóstico materno

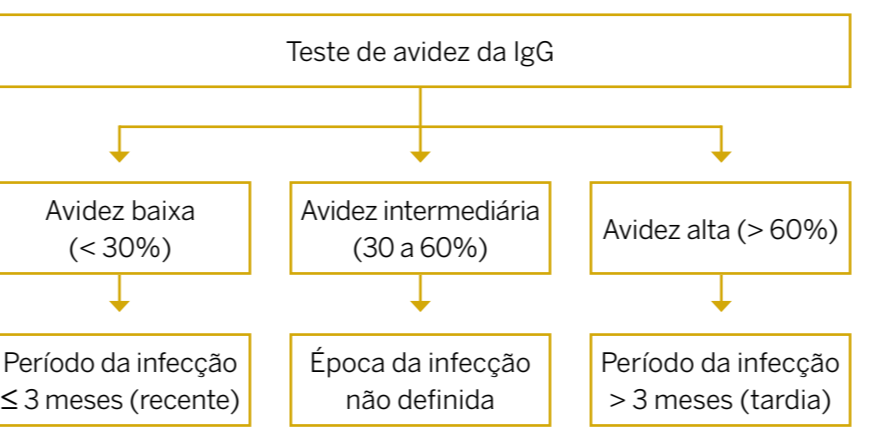
Teste imunoenzimático → método sensível para detecção de IgM:

Sorologia materna

- IgG (+) e IgM (-) → infecção pregressa
- IgM detectada na ausência de IgG → infecção recente aguda

Anticorpos IgM específicos podem ser detectados 2 semanas após a infecção, atingem pico em 1 mês e diminuem posteriormente, tornando-se indetectáveis de 6 a 9 meses. O teste de avidade da IgG é sensível e específico para o diagnóstico da infecção aguda, identificando as gestantes de risco.

Algoritmo do teste de avidade da IgG



Diagnóstico

Com essa metodologia aplicada nos 2 últimos meses da gestação, pode-se avaliar se a infecção ocorreu antes da concepção, com risco de infecção congênita menor.

Diagnóstico fetal

- Detecção de IgM específico
- Reação em cadeia da polimerase (PCR) no líquido amniótico (sensibilidade 97,4% e especificidade 100%)

Diagnóstico neonatal

O diagnóstico sorológico é baseado nas presenças de IgM e IgA no sangue do RN ou latente nos primeiros 6 meses de vida ou IgG persistentemente (+) após 12 meses.

Comportamento da sorologia

- RN podem ter IgM (+) nos primeiros dias de vida que persiste por meses ou desaparece precocemente
- RN podem apresentar IgM (-), que permanece negativa no 1º ano ou se tornar positiva

A ausência de IgM pode ocorrer quando o RN é infectado próximo ao termo. A IgM, em geral, diminui quando a IgG atinge níveis altos e é baixa ou ausente com 1 ano de idade. No RN os títulos de IgG são maiores ou iguais aos maternos, independentemente de o RN ser ou não infectado. No RN infectado, os títulos de IgG podem declinar nos primeiros meses, mas voltam a aumentar e tornam-se elevados no final do 1º ano. No RN não infectado, há declínio constante dos títulos de IgG (30 dias) sem presença de IgM. A IgG que atravessa a placenta diminui e se torna indetectável entre 6 e 12 meses.

Terapia

Terapia materno-fetal

Toda gestante com toxoplasmose aguda deve ser tratada. A Espiramicina é usada desde o momento do diagnóstico da infecção aguda materna até que se estabeleça o diagnóstico fetal.

Feto não está infectado → mantém-se a Espiramicina até o final da gestação.

Feto está infectado → usa-se o esquema: ciclo de 1 mês com pirimetamina + Sulfadiazina, alternado com ciclo de 1 mês de Espiramicina, a partir do 2º trimestre até final da gestação.

Terapia neonatal

Todo RN deve ser tratado independentemente de apresentar manifestações clínicas. A terapia é eficaz contra as formas proliferativas do toxoplasma, mas não as formas encistadas, especialmente no sistema nervoso central e nos olhos. Utilizam-se a Sulfadiazina, Pirimetamina e ácido folínico. A corticoterapia é recomendada se houver coriorretinite ativa.

Terapia

Algoritmo de abordagem da Toxoplasmose Congênita

